

Perianalis betegség ellátása

a leggyakoribb proktológiai kórképek a
gyermek gasztroenterológia területén

Dr Ferreira Gábor

S.E. Sebészeti, Transzplantációs és Gasztroenterológiai Klinika

vizsgálat



*“There is no examination which requires more patience,
extreme gentleness and tact in order to obtain
cooperation and confidence of the fearful child and his
worried mother.”*

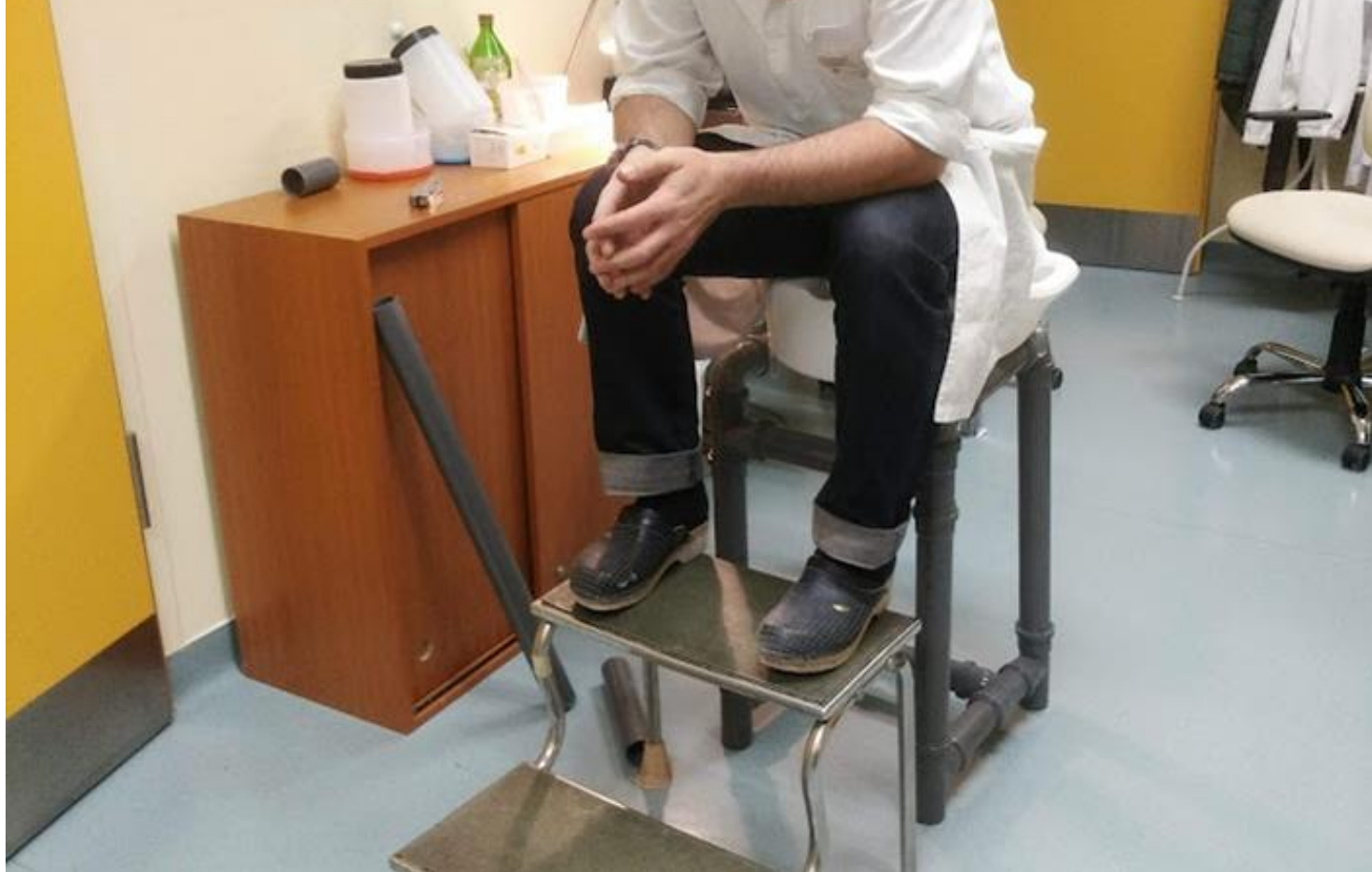Nunez, Gilbert M. M.D.1. Anorectal aspects of pediatric proctology. Diseases of the Colon & Rectum 2(2):p 200-204, March 1959. | DOI: 10.1007/BF02616718

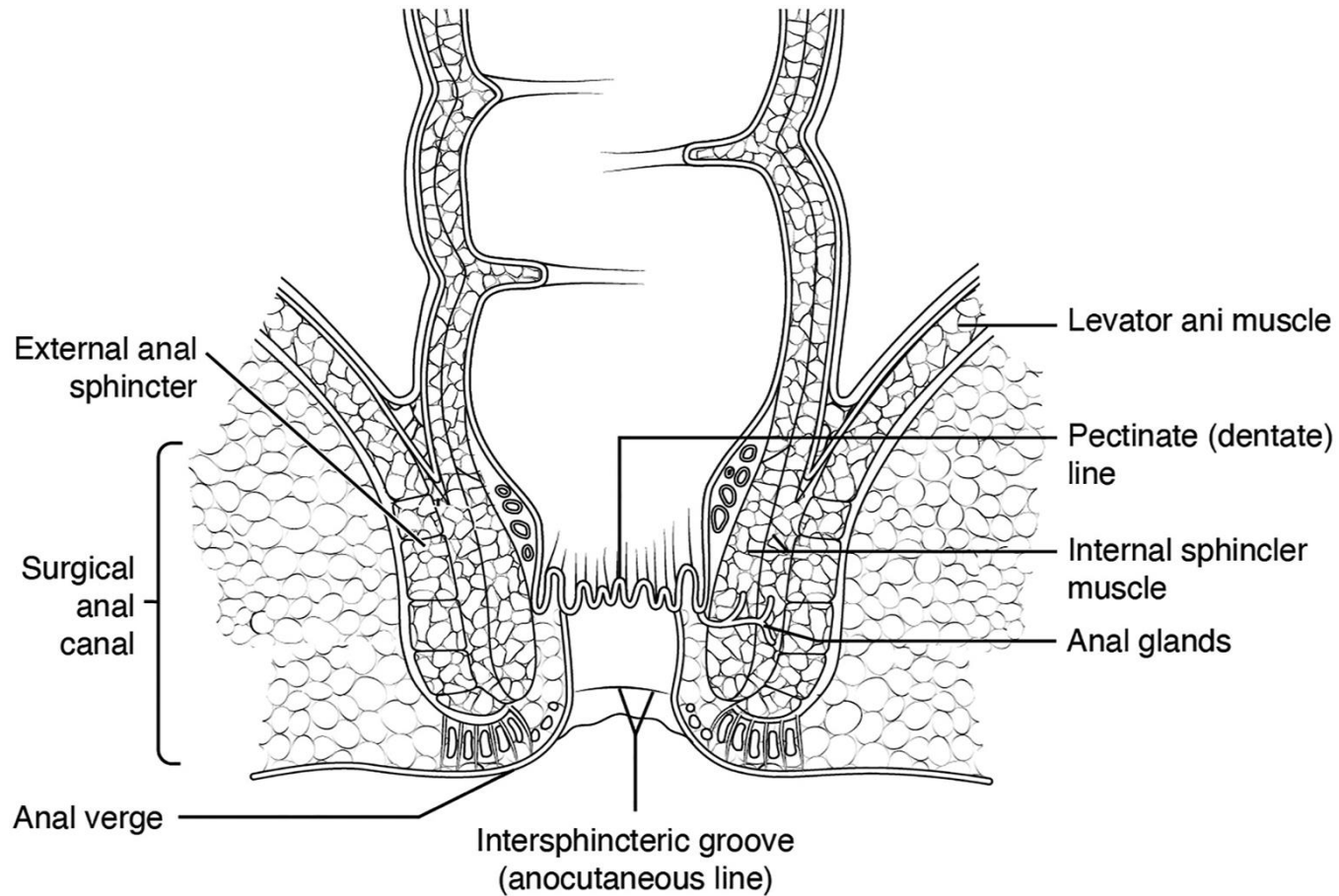
vizsgálat



- inspectio
- palpatio - RDV
- anoscopia
- rectoscopia
- Képkalkotók
 - transanalis / transperinealis UH,
 - MRI
 - defecographia
- mintavétel
 - biopsia, tenyésztés

E U A

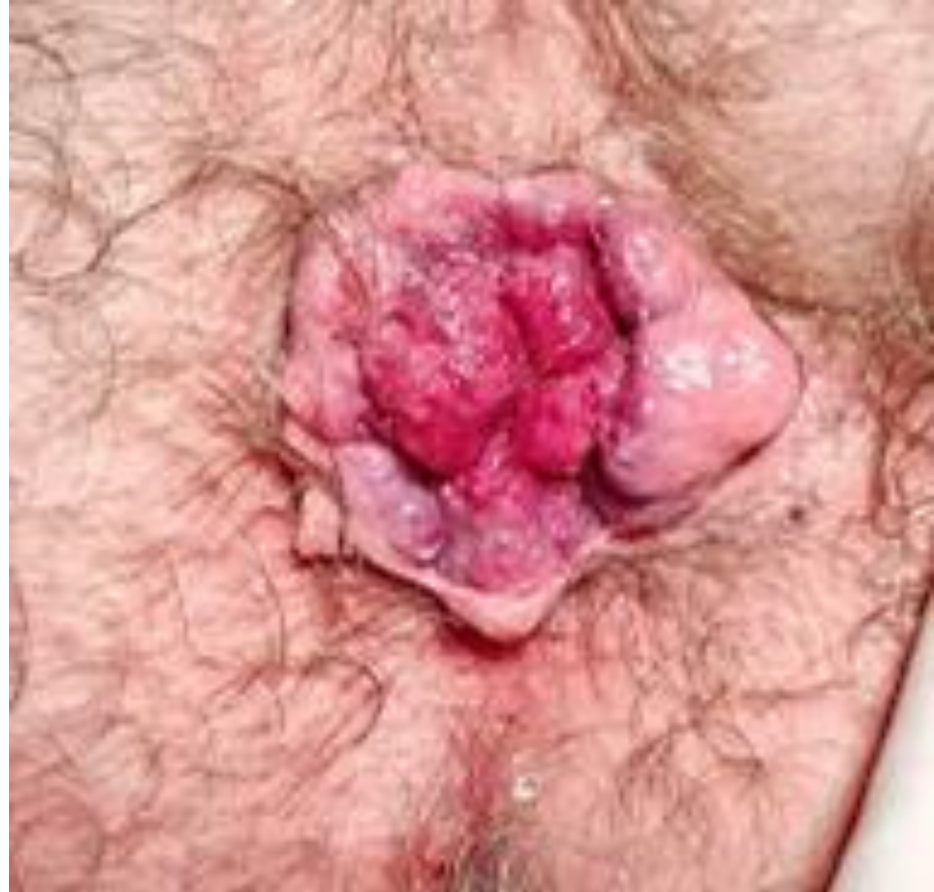
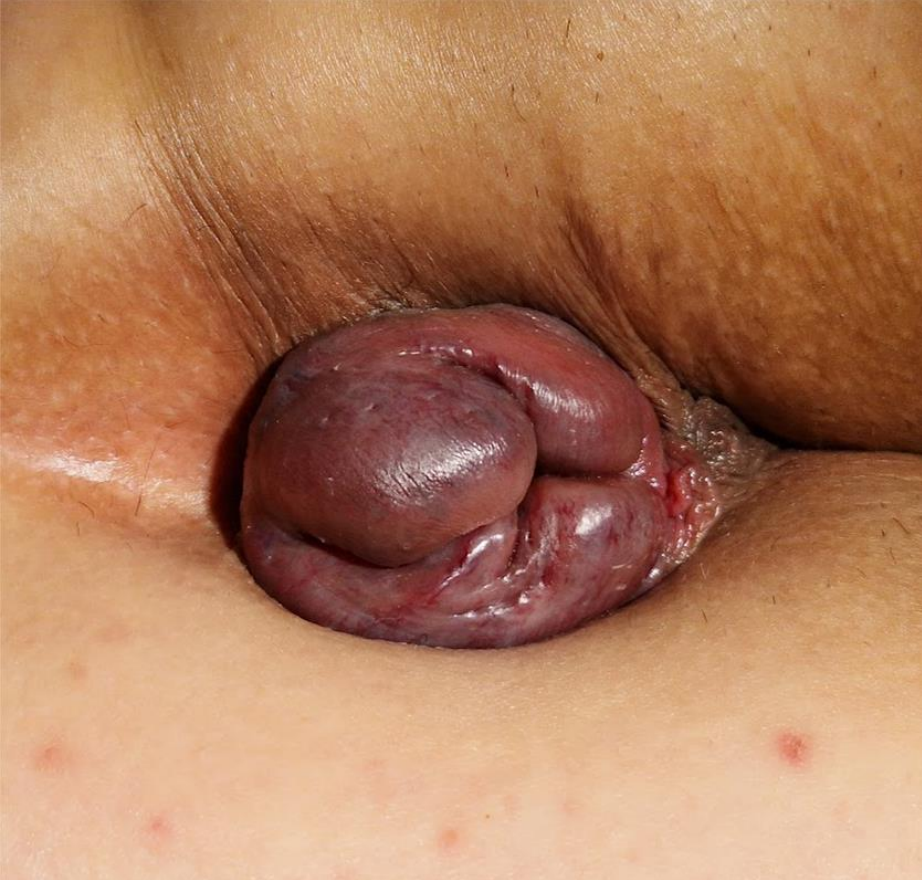


Nodi haemorrhoidales

NAGYON RITKA

- tizenéveseknél
- ... vagy....
- portalis hypertensio,
portosyst. shunt
- angiodysplasia



Diff. dg.

- prolapsus
- polyp
- HPV
- caruncula/skin tag/bőrraranyér
 - IBD
 - fissura
- vascularis malformatiok
 - Klippel-Trenaunay szindróma

Egyéb vizsgálatok

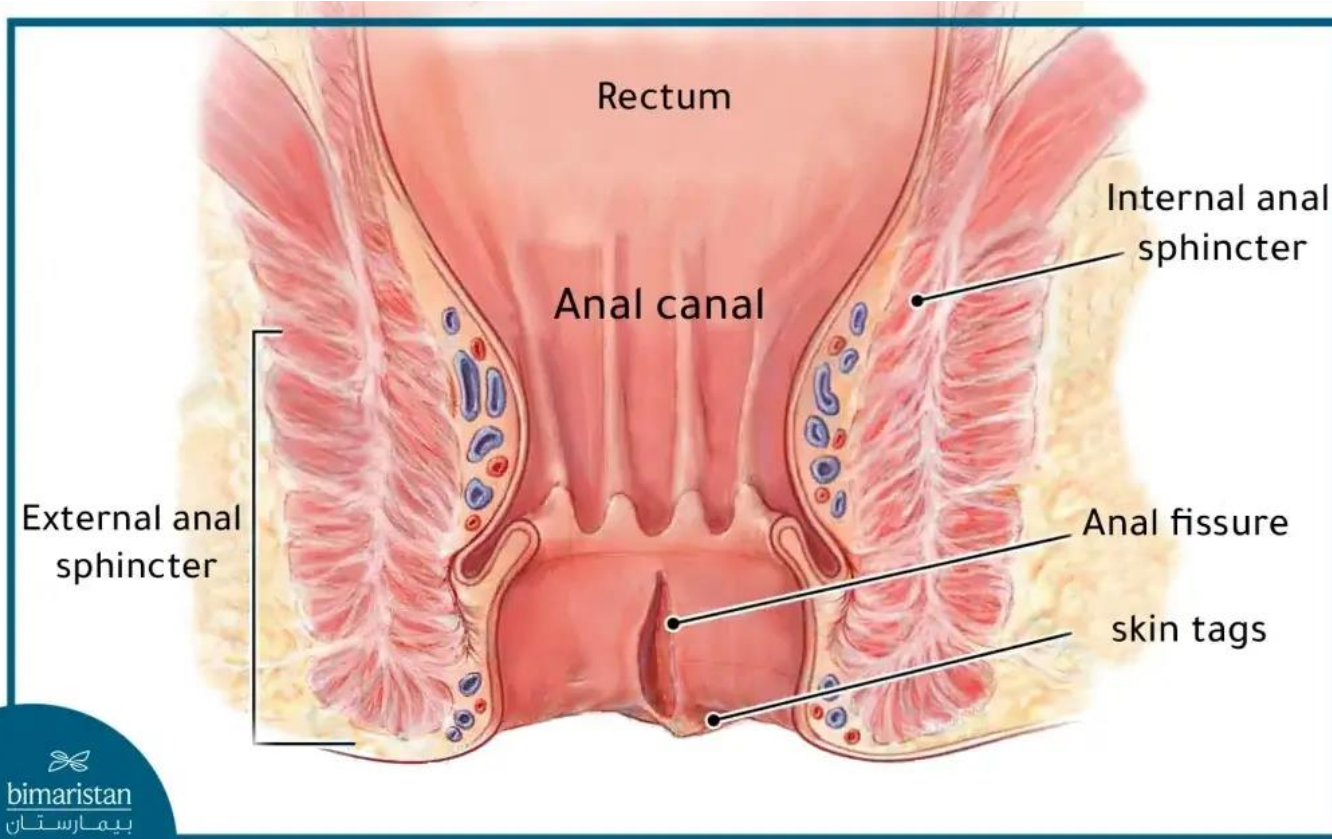
- hasi UH
- colonoscopia
- MRI

terápia

típustól, helyzettől függ,
majdnem mindig
konzervatív

- **székletrendezés**
- helyileg ható szerek
 - **ung. haemorrhoidale**
- ülőfürdő
- minimálinvazív eljárások
- sebészi módszerek

Fissura ani



/retentio

okok, pl:

et atr.

a dermatitis

prolapsus

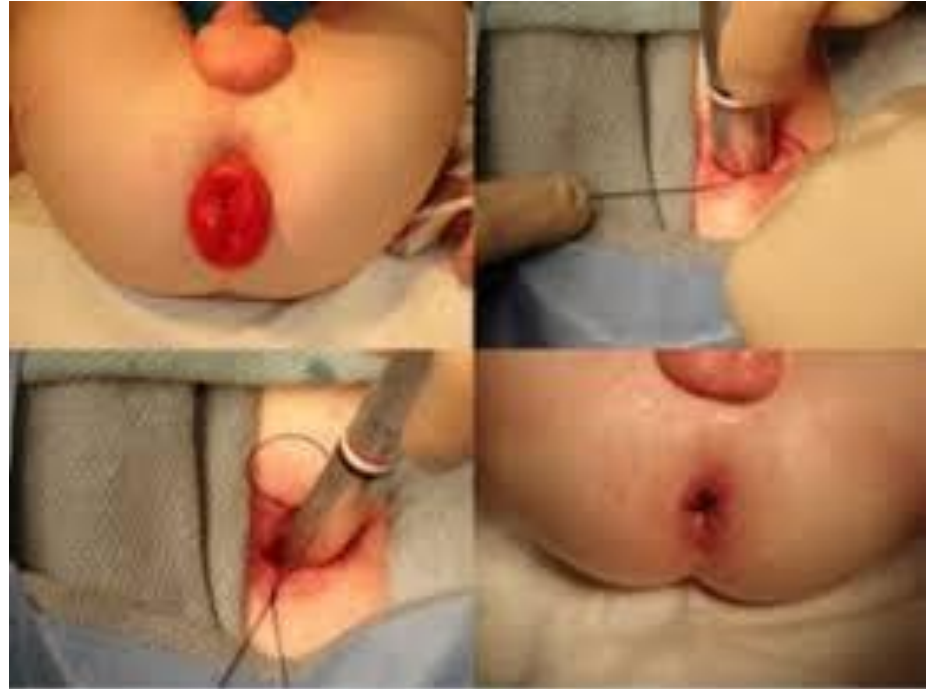- csecsemőkor - 4 éves kor
- ijesztő lehet
- fájdalomtalan
 - ...

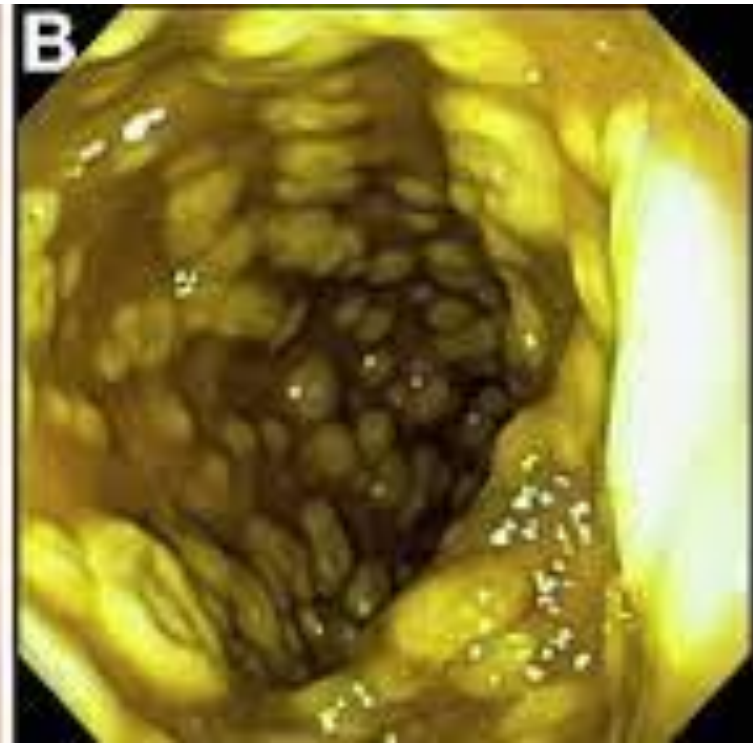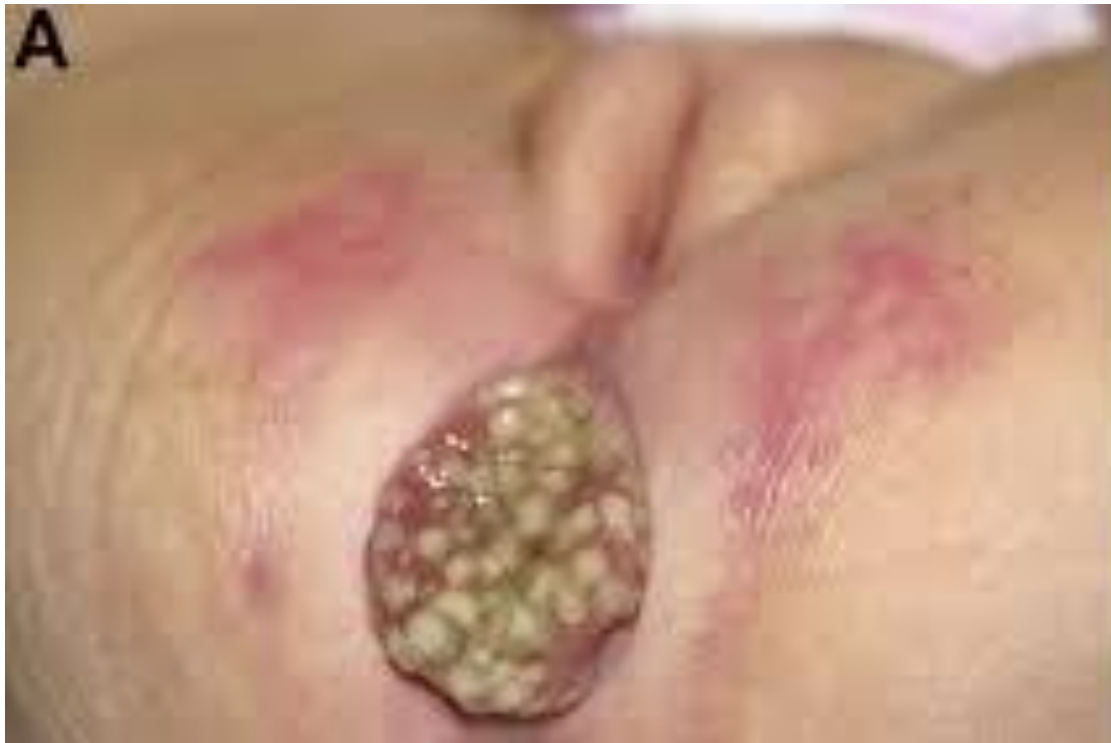okok

- hasüregi nyomást fokozó tényezők
 - obstipatio, erőlködés
 - chr .köhögés (CF)
 - hasmenés
 - hányás

kezelés

- okok megszüntetése
- cukor
- sebészi
 - SCL, Thiersch, Ekehorn, Delorme, rectopexia





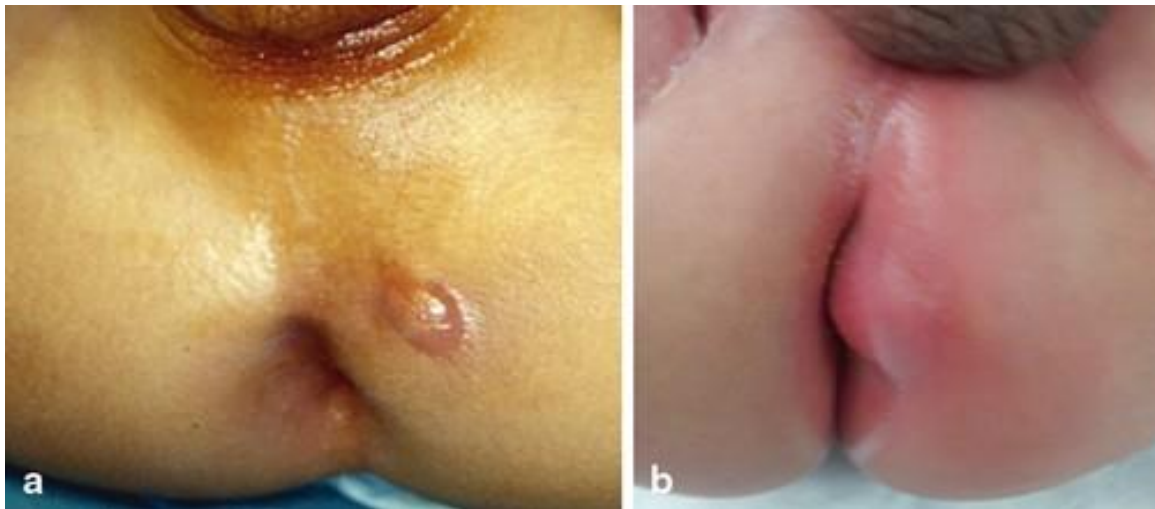Tályog és fistula

- főleg fiúk, 2 éves korig
- típusos gyulladásos jelek
- 3, 9 óra

- fiz. vizsgálat (EUA)
- UH
- MRI

- **konzervatív kezelés**

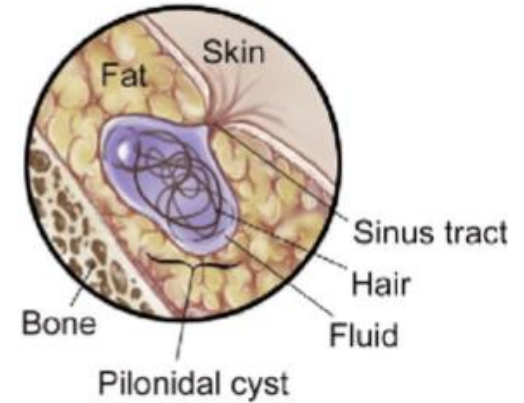
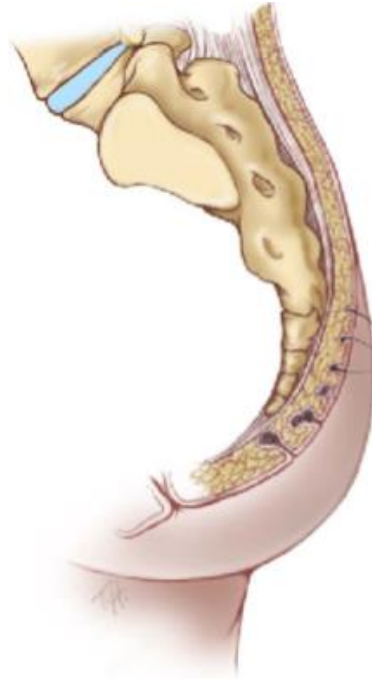- punctio
- incisio, drainage
- laza seton
- fistulotomia
- Hippocrates-műtétet ne!



- cryptoglandularis
- secundaer
 - IBD
 - leukaemia
 - immunhiányos állapotok

Sinus pilonidalis

- serdülő fiúk
 - középvonali pitek
 - paramedian abscessus
 - szőrbenövés, terejds a középvonalban
-
- sebészi kezelés
 - KÖZÉPVONALI ZÁRÁST NE!
 - fenol
 - pit picking
 - PePSIT
 - lebonykázás
 - Karydakis
 - rhomboid
 - stb.



Diagnostic work-up

Hemorrhoids: clinical examination, anorectoscopy, U/S

Fissures: clinical presentation and examination

Rectal prolapse: history, clinical examination, sigmoidoscopy, fluoroscopic defecography, dynamic magnetic resonance imaging, anorectal manometry

Perianal abscess and fistulas: clinical examination, computed tomography, magnetic resonance imaging, transperitoneal or endorectal ultrasound, anoscopic examination, sigmoidoscope

Conservative treatment

Hemorrhoids: dietary and toilet habits modification, laxatives, sclerotherapy, cryotherapy, photocoagulation

Fissures: dietary modification, laxatives, lubricants, stool softeners, topical agents (glyceryl nitrate, calcium channel blockers, lanolin, bovine type I collagen, lidocaine), sphincteric injection of botulinum toxin

Rectal prolapse: spontaneous or manual reduction, dietary and toilet habits modification, stool softeners, laxatives, injection sclerotherapy

Perianal abscess and fistulas: local hygiene, sitz baths, spray form of basic fibroblast factor, antibiotics, needle aspiration

Follow-up

Resolution

Follow-up
No response

Surgical Intervention

Hemorrhoids: excision of thrombosed external, hemorrhoidectomy of internal grade III, IV

Fissures: internal anal sphincterotomy

Rectal prolapse: rectopexy

Perianal abscess and fistulas: incision and drainage, fistulotomy, fistulectomy, fibrin glue injection, anal fistula plug

Konstantina Dimopoulou, Anastasia Dimopoulou, Dimitra Dimopoulou, Nikolaos Zavras, Smaragdi Fessatou, Benign anorectal disease in children: What do we know?, Archives de Pédiatrie, Volume 29, Issue 5, 2022, Pages 171-176, ISSN 0929-693X.



Squatty potty: <https://www.youtube.com/watch?v=YbYWhdL043Q>



Köszönöm a figyelmet

